Eesti Arstide Liit

Eesti Arstide Päevad
11.05.2018

INSULT LASTEL

Rael Laugesaar
Lasteneuroloog, TÜK
Tartu Ülikool

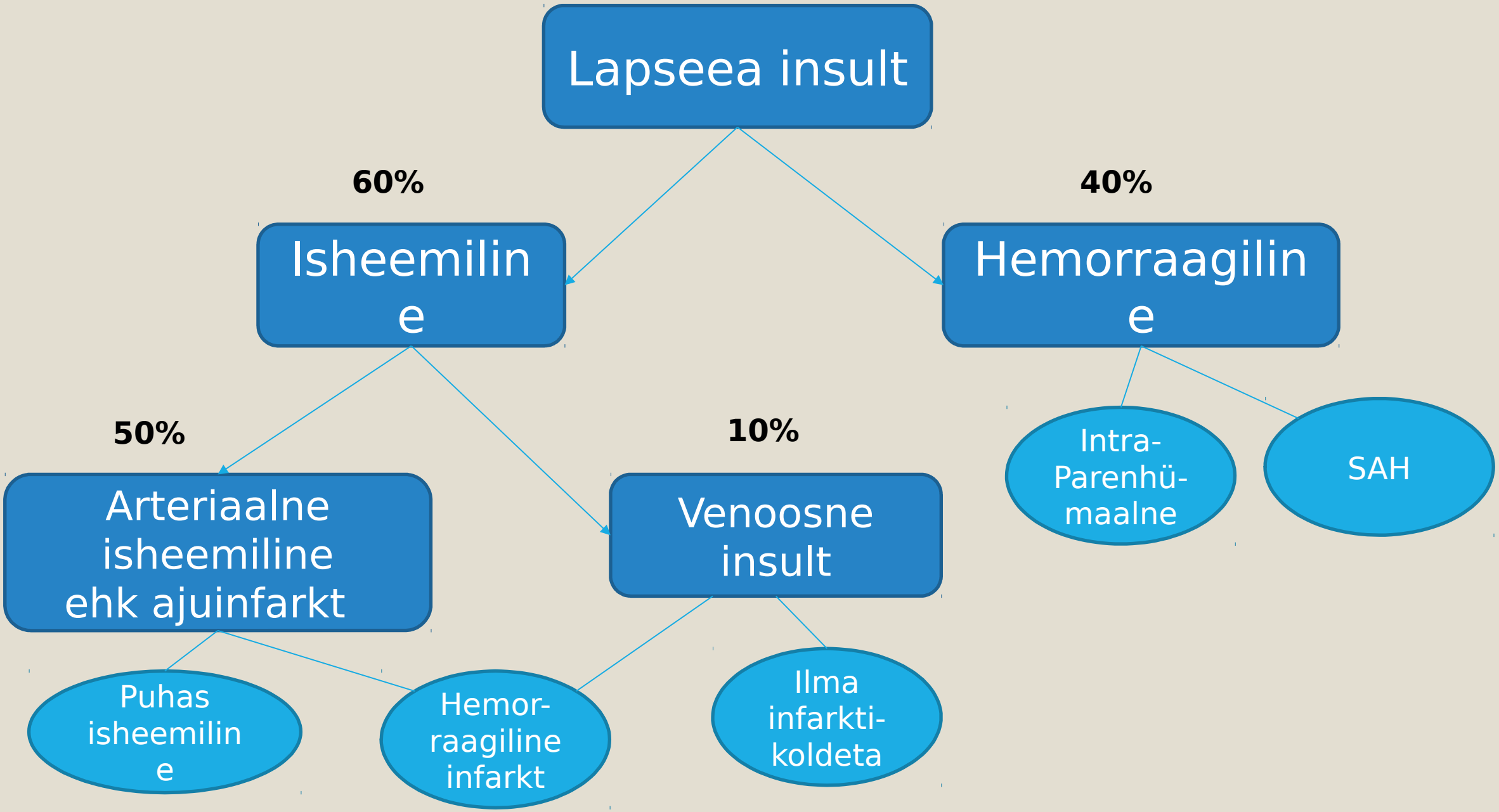
Lapseea insult
60%
40%
Isheemilin e
Hemorraagilin e
50%
10%
Arteriaalne isheemiline ehk ajuinfarkt
Venoosne insult
Intra-Parenhü-maalne
SAH
Puhas isheemilin e
Hemor-raagiline infarkt
Ilma infarkti-koldeta

Laste insult – haigestumus 100 000 lapse kohta aastas

Autor, aasta	Riik	Ajuinfarkt	Hemorraagiline insult	Sinovenoosne tromboos	**Kokku**
Broderick, 1993	USA	1,2	1,5	-	**2,7**
Giroud, 1995	Prantsusmaa	7,9	5,1	-	**13,0**
deVeber, 2000	Kanada	2,7	-	0,38	
Heller, 2003	Saksamaa	-	-	0,35	
Fullerton, 2003	USA	1,2	1,1	-	**2,3**
Chung, 2004	Hong Kong			-	**2,1**
Barnes, 2004	Austraalia	1,8	-		
Fullerton, 2007	USA	2,0	1,7		
Simma, 2007	Austria	1,96	0,75	-	**2,7**
Laugesaar, 2010	**Eesti**	**1,6**	0,9	0,25	**2,7**
Tuckuviene, 2011	Taani	-	-	0,25	
Mallick, 2014	UK	1.6			

Pediatric Neurology 69 (2017) 58–70

Contents lists available at ScienceDirect

Pediatric Neurology

journal homepage: www.elsevier.com/locate/pnu

Original Article

Epidemiology and Outcomes of Arterial Ischemic Stroke in Children: The Canadian Pediatric Ischemic Stroke Registry

Gabrielle A. deVeber MD[a,b,*], Adam Kirton MD[c], Frances A. Booth MD[d],

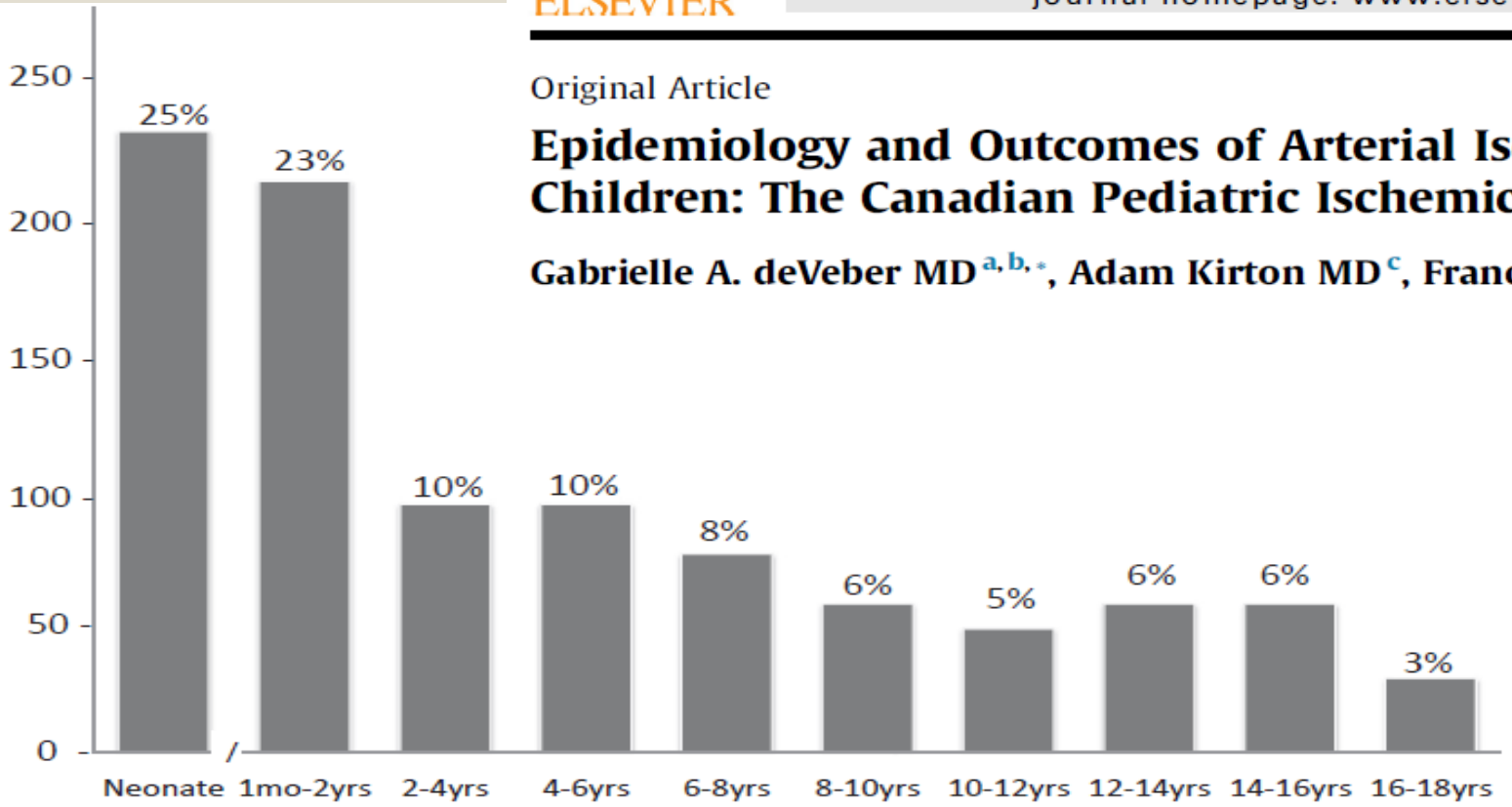

FIGURE 2.
Age distribution among 933 children with arterial ischemic stroke. There were 232 neonates (less than 29 days) and 701 older children (29 days to 18 years). The first bar represents neonates only, whereas the remaining bars represent 24-month periods.

Sagedasemad lapseea insuldi põhjused

Ajuinfarkt

Arteriopaatia (trasitoorne, dissektsioon, vaskuliit, geneetiline)

Südamerikked

Infektsioonid, trauma, aneemia

Põhjus teadmata

Sinovenoosne tromboos

Trombofiilia (pärilik, omandatud)

Infektsioonid (pea piirkonna, dehüdriatatsioon)

Trauma, aneemia

Hemorraagiline insult

Arteriovenoosne malformatsioon, aneurüsm

Hüübimishäired

Süsteemsed haigused (hüpertensioon)

Põhjus teadmata

Fokaalne tserebraalne arteriopaatia

- Aju suurte ja/või keskmiste arterite
- Fokaalne või multifokaalne
- Enamasti ühepoolne **STENOOS**
- Välistatud teised vaskulopaatiad (vaskuliit, Moyamoya jt)
- põhjused ei ole teada
- Kui viimase 12 kuu jooksul laps põdenud tuulerõugeid → tuulerõugetejärgne arteriopaatia
- Seotud basaalganglionite infarktiga
- Iseloomulik kulg:
  - Esialgne progressioon 3-6 kuud
  - Edasi stabilisatsioon või paranemine

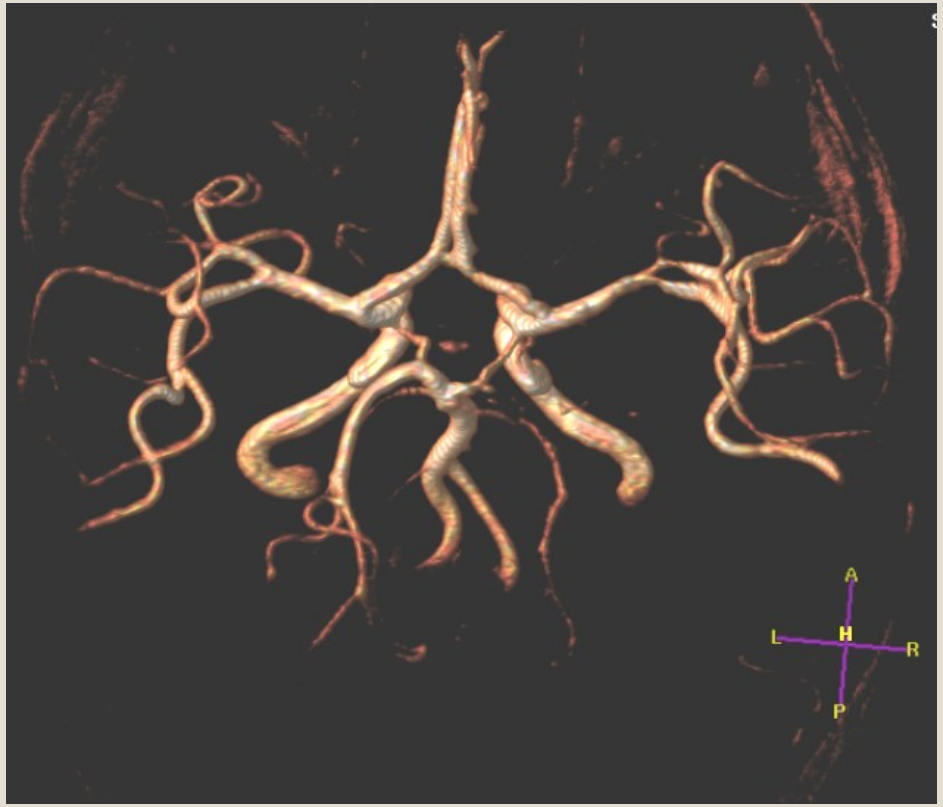

MRA 4-aastasel poisil: fokaalsed stenoosid parema ACM harude algusosas.

Amlie-Lefond et al. Circulation 2009.; Kirton et deVeber, 2015

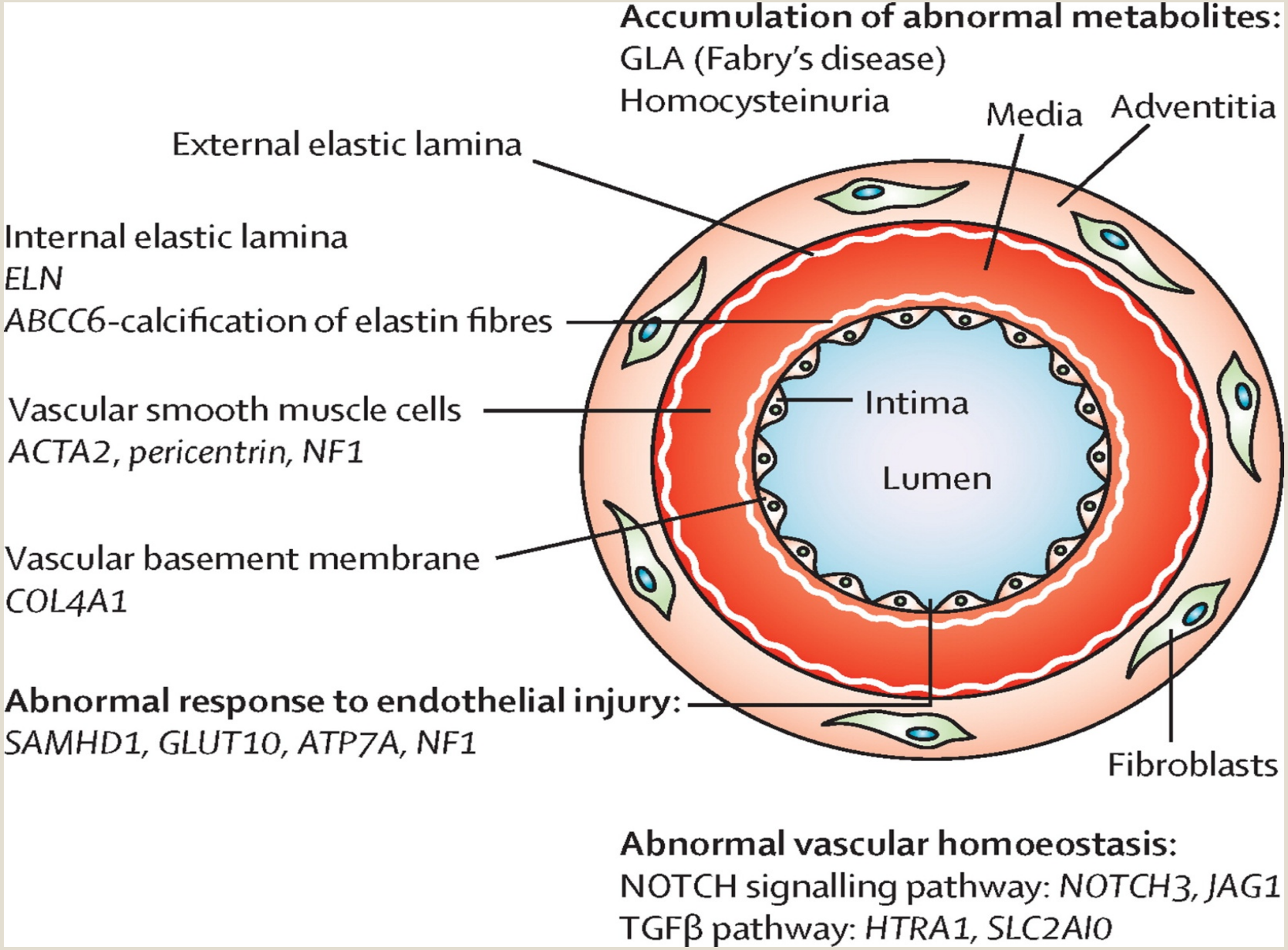

Kirton et deVeber **Paediatric stroke: Pressing issues and Promising directions** Lancet Neurol. 2015

Insuldi sümptomid lastel

	Ajuinfarkt	Siinustromboos	Hemorraagiline insult
Fokaalne neuroloogiline defitsiit • Hemiparees • Kõnehäire	**85-100 %**	**40 %**	**64 %**
Üldised neuroloogilised sümptomid • Teadvusehäire • Peavalu • Iiveldus ja oksendamine	**42-61 %**	**40 %**	**93 %**
Epileptilised hood	**13-29% %**	**40 %**	**36 %**

Laugesaar et al, Pediatric Neurology, 2010. Laugesaar jt, Eesti Arst 2012; Mallick et al, 20

Lapseea insuldi diagnoosimine

Kuldstandardiks on MRT

- Difusioonirestriktsioon minutitega
- T2 muutused tundidega
- SWI – hemorraagia?
- MRA TOF – tromb? Fokaalne arteriopaatia?
- MRV – sinovenoosne tromboos?
- MRA kaelaarteritest – dissektsioon?

Praktiline elu

- MRT ei ole kättesaadav 24/7
- Väiksematel lastel narkoosivajadus

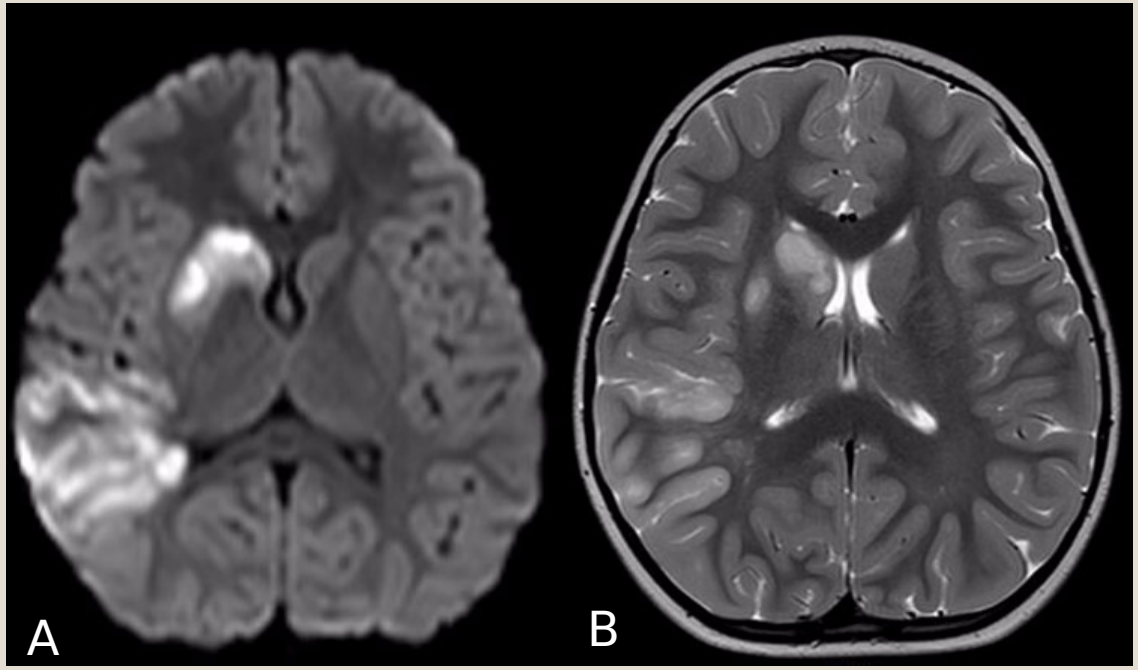

4-aastasel tüdrukutul tehtud MRT uuring 3. haiguspäeval
A – difusioon-kaalutud sekvents; B – T2 sekvents
Paremal ACM varustusalal basaaltuumade projektsioonis
T-l ning P-l kortikaalsel mitmeid kahjustuskoldeid

Lapseea ajuinfarkti ravi

- **Trombolüüs? Trombektoomia?**
  - Trombolüüs ei ole hetkel tõenduspõhine ravi lapseea ajuinfarkti ravis
  - Puuduvad randomiseeritud ravimuuringud lastel
  - Ainus uuring, mille eesmärgiks oli uurida trombolüüsi ohutust ning alteplaasi annust lapseea infarkti korral peatati, kuna uuritavaid ei kogunenud piisavalt (IPSS TIPS study)

Monagle et al, 2012; Bernard et al., 2014; Rivkin et al. 2015

Siiski on mitmed juhtumi- ja seeriakirjeldusied näidanud, et trombolüüs- ja trombektoomia on lapseea ajuinfarkti korral efektiivsed ja ohutud.

Janjua et al, 2007; Nasr et al, 2011; Stidd et al, 2014

Lapseea ajuinfarkti ravi

- **Antikoagulant- ja antitrombootiline ravi**
  - **7 päeva** madalmolekulaarne hepariin (MMH) või hepariin
  - Edasine ravi vastavalt etioloogiale
    - MMH või varfariin
      - Ekstrakraniaalsete arterite dissektsioon
      - Südamepatoloogia suure kardioembolismi kordusriskiga (nt südamesisene tromb)
    - Aspiriin 3-5mg/kg
      - Muudel juhtudel
      - Ravi kestus vähemalt 2 aastat (Kirton & deVeber, 2015)

Lapseea insuldi hüperakuutne käsitlus TÜKis

- Koostatud 22.04.2016
- Kui lapsel on
  - insuldile iseloomulikud sümptomid
    hemiparees, kõnehäire, krambid, teadvusehäire jm
  - Ja sümptomitest on möödas **< 4 tunni**, siis
- Kiirabi viib lapse otse **EMO**-sse, mitte Lastekliinikusse
- Kui lapsevanemad pöörduvad lapsega ise või toob kiirabi lapse Lastekliinikusse, siis Lastekliiniku valvearst suunab sama transpordiga lapse viivitamatult EMO-sse
- Insuldiga lapse hüperakuutset diagnostikat ja ravi viib läbi meeskond, kuhu kuuluvad:
  - EMO arst, valveneuroloog, valve-lasteneuroloog, valveradioloog, lasteintensiivravi arst, angiografist, radioloogiatehnik.
  - Meeskonna juht on lasteneuroloog

Esmane neuroradioloogiline uuring

Laps on trombolüüsiaknas

Kiire, laps söönud – ei saa teostada narkoosi

Peamised küsimused:

- kas veresoontes on trombi/stenoosi
- Ajuhemorraagia välistamine
- Väljakujunenud infarkti välistamine

KT uuring peast +

KT-angiograafia pea-ja kaelaarteritest +

KT-venograafia

Laps ei ole trombolüüsiaknas

On aega uuringut ja narkoosi planeerida

Peamised küsimused:

- Kas on ajuinfarkt?
- Siinustromboos?
- Ajuhemorraagia välistamine

Sobiks paremini **MRT uuring**

- Parenhüümi täpsem kuvamine
- Rö kiirguse vältimine

Pediatric Neurology 78 (2018) 55–60

Contents lists available at ScienceDirect

Pediatric Neurology

journal homepage: www.elsevier.com/locate/pnu

Original Article

Quick Brain Magnetic Resonance Imaging With Diffusion-Weighted Imaging as a First Imaging Modality in Pediatric Stroke

Alison Christy MD, PhD, Charles Murchison MS, Jenny L. Wilson MD *

Division of Pediatric Neurology, Department of Pediatrics, Oregon Health & Science University, Portland, Oregon

Kiire MRT:

- **T2 fast spin-echo – 4 minutit**
- **DWI – 2 minutit**

25 last uuringugrupis:

- Esmane uuring KT – 11 last (44%)
  - 3 lapsel ajuinfarkti diagnoos
  - 11 lapsel ei olnud diagnostiline
    - Nemad läksid edasi kiirele MRT uuringule
- Esmane uuring täismahus MRT – 4 last (16%)
- Esmane uuring kiire MRT – 10 last (40%)
  - Kõik MRT uuringud olid diagnostilised

Trombolüüsravi kriteeriumid lastel

1. Ajuinfarkti sümptomite algusest möödunud < 4,5 tunni
2. Kliiniliselt oluline neuroloogiline defitsiit
   - PedNIHSS skaalal ≥ 4 punkti
   - Ei ole paranemistendentsiga
3. Lapse vanus ≥ 2 aasta
4. Radioloogiliselt kinnitunud arteriaalne ajuinfarkt **veresoone oklusiooni või stenoosiga**
5. Vastunäidustuste puudumine
6. Lapsevanema/lapse nõusolek

Rivkin MJ et al. Thrombolysis in Pediatric Stroke Study. *Stroke* 2015;46:880-885

Lapseea insuldi „mimikud“

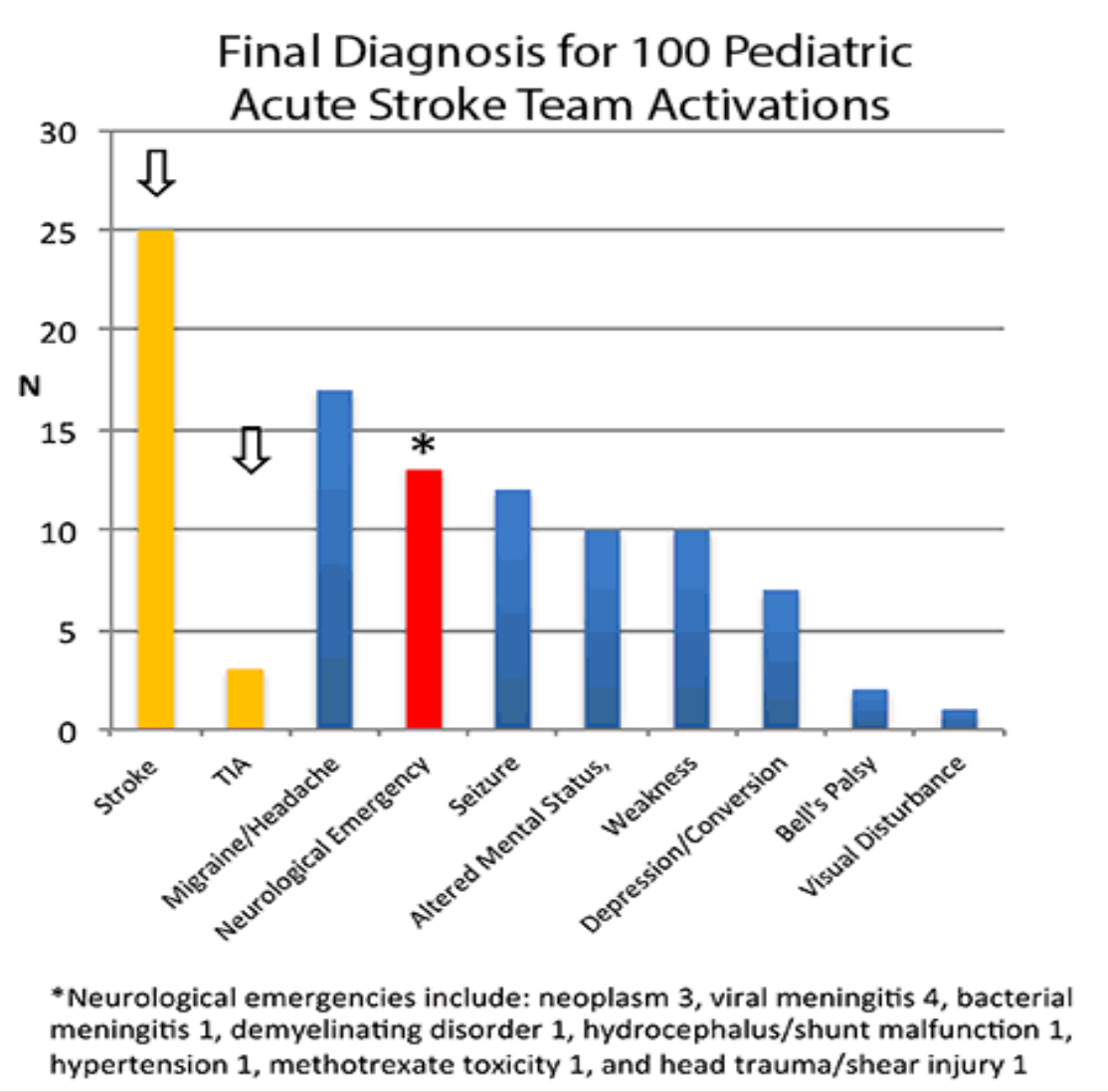

- Aprill 2011 – dets 2013
- 100 insuldikahtlast last
  - 25 insulti
    - **17 ajuinfarkti**
    - 7 hemorraagilist insulti
    - 1 sinovenoosne tromboos

Pediatric Acute Stroke Protocol Activation in a Children’s Hospital Emergency Department. TR Ladner; J Mahdi; Z L Harris; K Crossman; T Abramo; LC Jordan. Stroke.2015; 46: ATP36

Trombektoomia 7-aastasel poisl

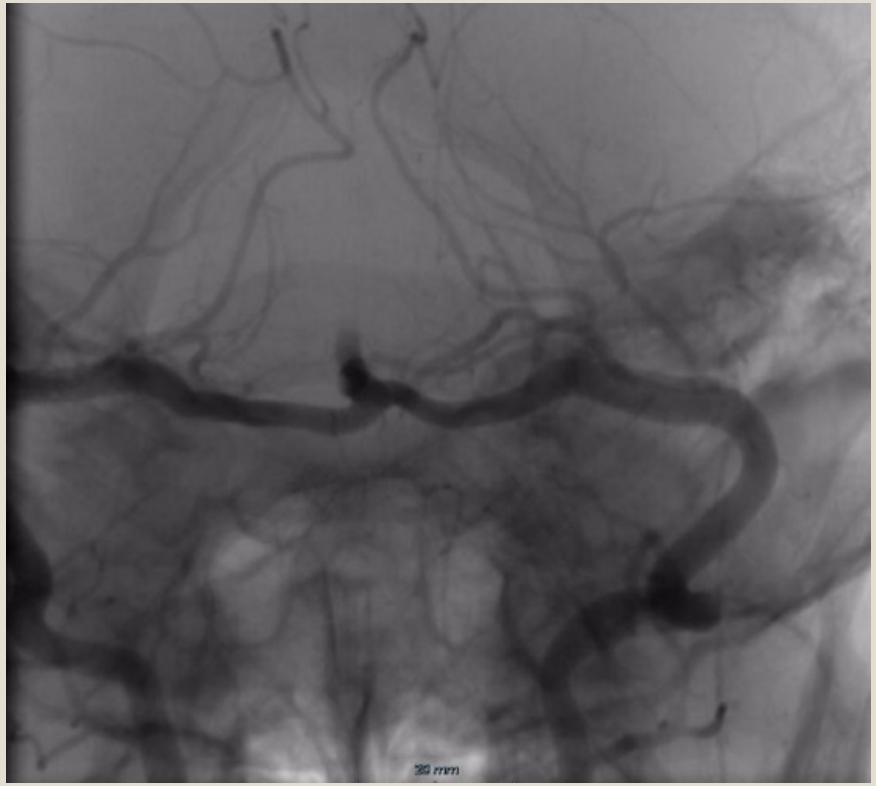

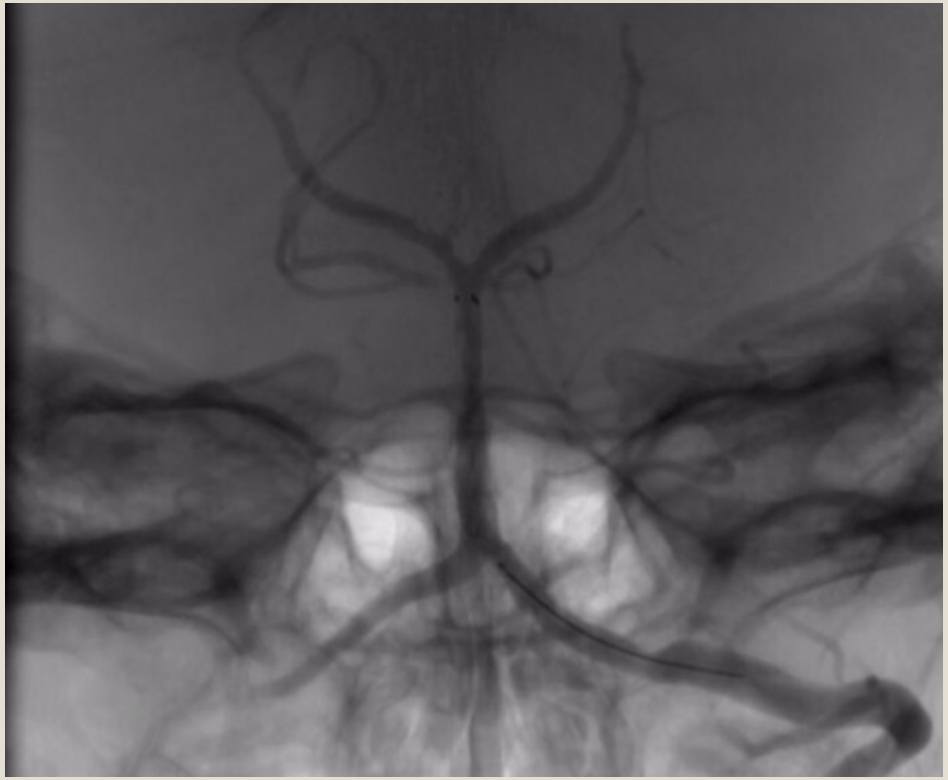

Teostatud edukas mehaaniline trombektoomia basilaararterist ja tagumistest ajuarteritest. Rekanaliseeritud basilaararter koos suuremate harudega ning parem tagumine ajuarter. Parema tagumise ajuarteri keskosas mitteokluseerivad trombid vasaku tagumise ajuarteri keskosas okluseeriv tromb.

Siinustromboosi rav

Antikoagulantravi

- Näidustatud kui ei esine olulist hemorraagiat
- Esialgu MMH või hepariin
- Jätkata MMH või varfariiniga, vähemalt 3 kuud
- Edasine sõltub etioloogiast ja kliinikust
  - SVT esile kutsunud teguri toime möödas
  - Neuroloogiline koldeleid pole süvenenud
  - Puuduvad venoosse IKR tõusu tunnused

    → Võib ravi lõpetada

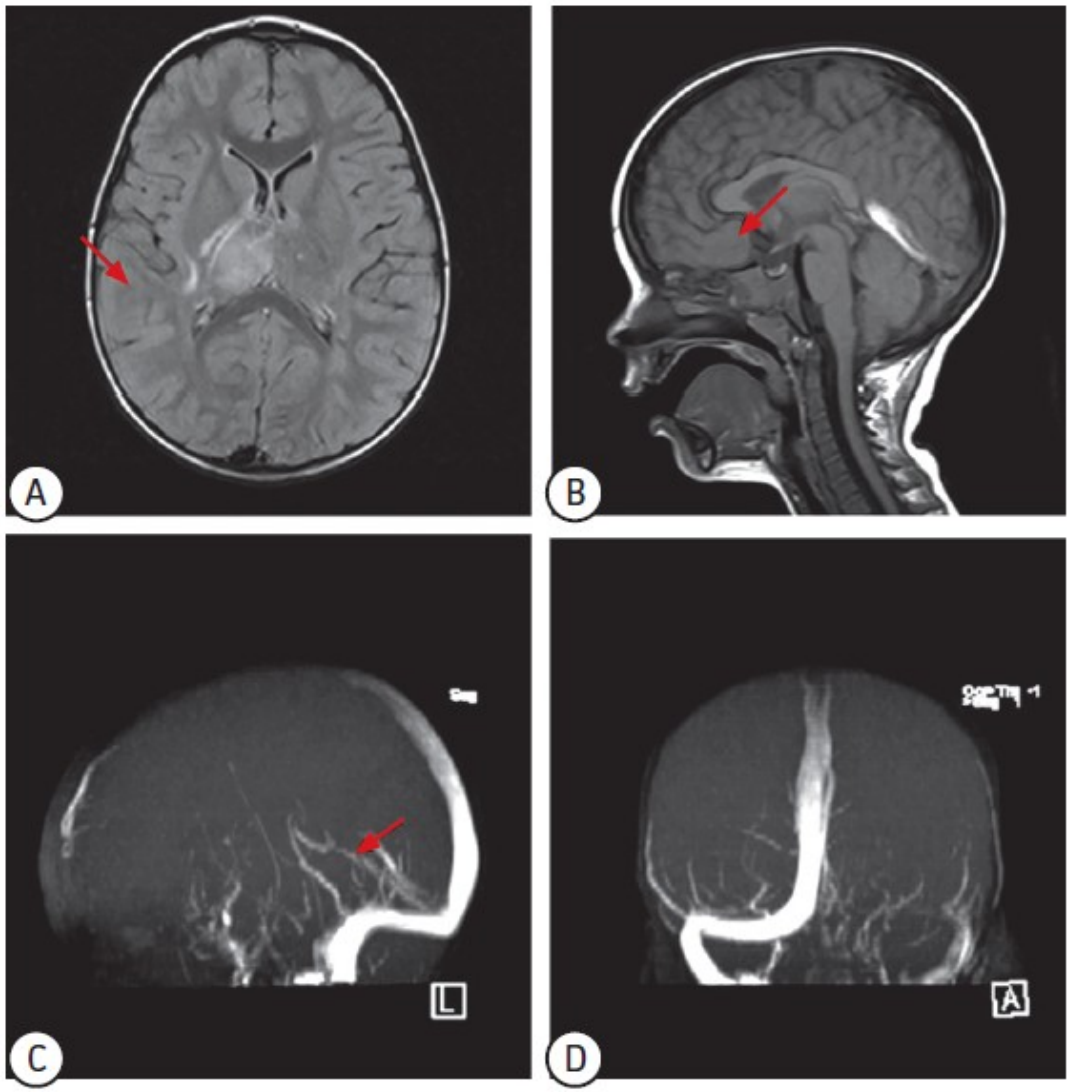

Joonis 2. Peaaju MRT-uuring 2 a 11 k vanusel poisil. **A.** Hüperintensiivne kolle paremal talamuse piirkonnas. **B.** *S. rectus*'e tromboos. **C.** MR-venograafia: *s. rectus* nõrga kontrastiga. **D.** MR-venograafia: vasemal *s. transversus*'e ja *s. sigmoideus*'e tromboos.

Chalmers E, Ganesan V, Liesner R, et al. Guideline on the investigation, management and prevention of venous thrombosis in children. British J Haematol 2011;154:196–207.

PSOM – pediatric stroke outcome measure

5 alamjaotust:

- Parem sensorimotoorne defitsiit
- Vasak sensorimotoorne defitsiit
- Ekspressiivse kõne häire
- Retseptiivse kõne häire
- Kognitiivsed- ja käitumishäired

Hindamissüsteem:

- Häire puudub 0
- Kerge defitsiit 0,5
- Mõõdukas def. 1,0
- Raske def. 2,0

Kokku 0 kuni 10 punkti

Kaugtulemuse klassifitseerimine:

1) Hea – Normaalne leid või kerge defitsiit (PSOM 0 – 0,5)
2) Halb – mõõdukas või raske defitsiit (PSOM ≥1)

deVeber et al., 2000; Lo et al, 2013

Lapseea insuldi kaugtulemus

	Ajuinfarkt	Siinustromboos	Hemorraagiline insult
30-päeva suremus	**3-8 %**	**9-20 %**	**20-43 %**
Hea kaugtulemus	**49-50 %**	**66-79 %**	**45 %**
Halb kaugtulemus	**50-51 %**	**21-33 %**	**55 %**
Epilepsia	**11-20 %**	**0-7 %**	**14 %**

Goldenberg et al, 2009; DeVeber et al, 2017; Moharir et al, 2011; Beslow et al., 2010; Laugesaar et al, 201
Ichord et al, 2017; Mallick 2016; DeVeber et al, 2010

Kids
have
strokes
too!